第1章 腹膜的解剖学

CHAPTER 1

第1节 概　　述

腹膜（peritoneum）是覆盖于腹、盆腔壁内面和腹、盆腔器官表面的一层薄而光滑的浆膜，也是人体中最广阔的浆膜，由间皮和少量结缔组织构成，呈半透明状。按其被覆部位的不同，可分为两部分：衬于腹、盆腔壁内面的腹膜称为壁腹膜（parietal peritoneum）或腹膜壁层，由壁腹膜反折并覆盖于腹、盆腔器官表面的腹膜称为脏腹膜（visceral peritoneum）或腹膜脏层。壁腹膜和脏腹膜互相延续、移行，共同围成不规则的潜在性腔隙，称为腹膜腔（peritoneal cavity），腔内仅有少量具有润滑作用的浆液，病变时可产生大量积液，称腹水；当乳糜池或胸导管阻塞，腹膜腔内可出现乳糜腹水。男性腹膜腔为一封闭的腔隙；女性腹膜腔则借输卵管腹腔口，经输卵管、子宫、阴道与外界相通。通常这一通道在子宫颈管处为黏液栓所封闭，但感染时可使黏液栓溶解，感染可扩散至腹膜腔。壁腹膜较厚，与腹、盆内壁之间有一层疏松结缔组织，称为腹膜外组织。腹后壁和腹前壁下部的腹膜外组织中含有较多脂肪，临床上亦称为腹膜外脂肪。脏腹膜紧贴器官表面，从组织结构和功能方面都可视为器官的一部分，如胃和肠壁的脏腹膜即为该器官的外膜。

腹膜腔和腹腔在解剖学上是两个不同而又相关的概念。腹腔是膈以下、盆膈以上，腹前壁和腹后壁之间的腔，而腹膜腔则指脏腹膜和壁腹膜之间的潜在性腔隙，腔内仅含少量浆液。实际上，腹膜腔是套在腹腔内，腹、盆腔器官均位于腹腔之内、腹膜腔之外。临床应用时，对腹膜腔和腹腔的区分常常并不严格，但有的手术（如肾和膀胱的手术）常在腹膜外进行，并不需要通过腹膜腔，因此手术者应对两腔有明确的概念。

腹膜有分泌功能，因此腹膜腔内含有少量浆液，有滑润腹膜、减轻摩擦的作用，有利于胃、肠等器官的蠕动。此外，腹膜尚有吸收功能，使腹膜腔内的浆液不断更新。腹膜液一般是由毛细血管吸收，但其中的某些颗粒性物质，腹膜的吸收是通过巨噬细胞的吞噬作用。单核细胞从毛细血管壁逸出，变为巨噬细胞，经腹膜到腹膜腔，将细菌、坏死组织等吞噬，“消化”一部分，“携走”一部分，促使腹膜腔恢复常态。通常腹膜腔上部（膈下隐窝）较下部（盆腔）的吸收能力强，因此膈下脓肿常比盆腔脓肿的毒血症更严重。这可能与胸腔的负压和膈在呼吸运动中升降促进了上腹部腹膜的吸收，以及上腹部腹膜下组织少有利于吸收相关。因此，腹膜炎和腹、盆腔手术后病人，多采取半卧位，以减少对腹膜渗出液的吸收。

第2节 腹膜与腹、盆腔器官的关系

腹、盆腔器官根据器官被腹膜覆盖的情况可以分为3类（图1-2-1～图1-2-4）。

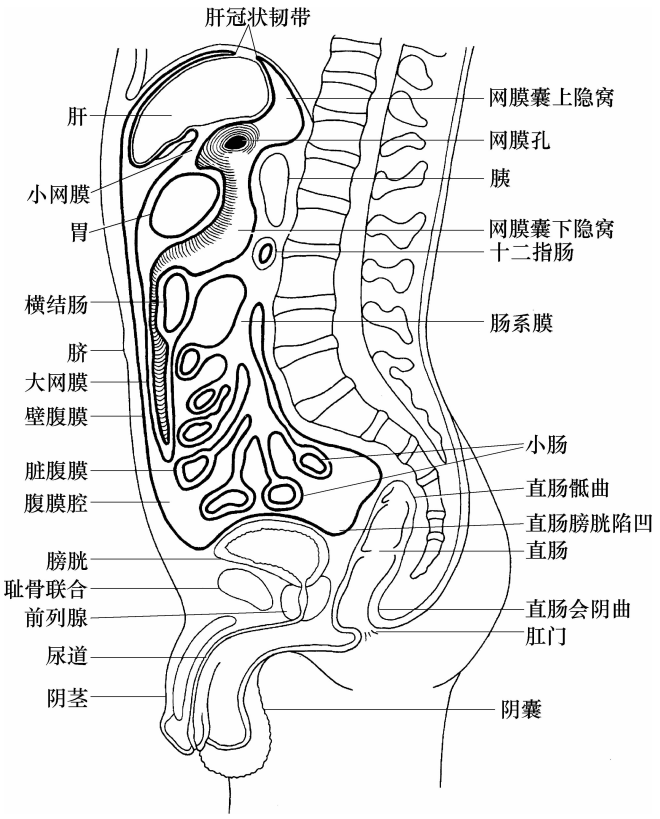

图 1-2-1　男性腹膜正中矢状切面（左侧面观）

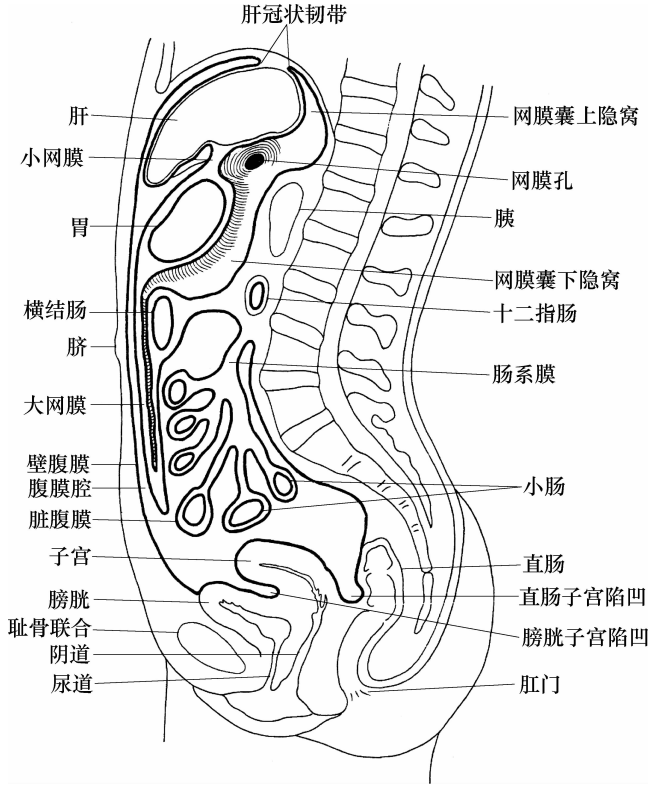

图 1-2-2　女性腹膜正中矢状切面（左侧面观）

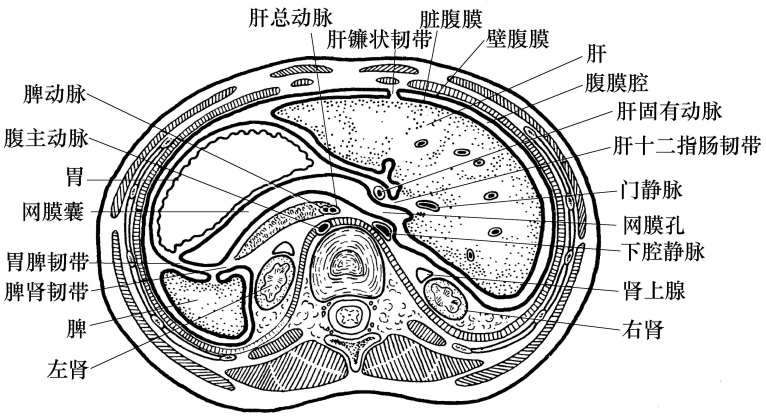

图 1-2-3　腹膜腔上部横断面（平网膜孔）

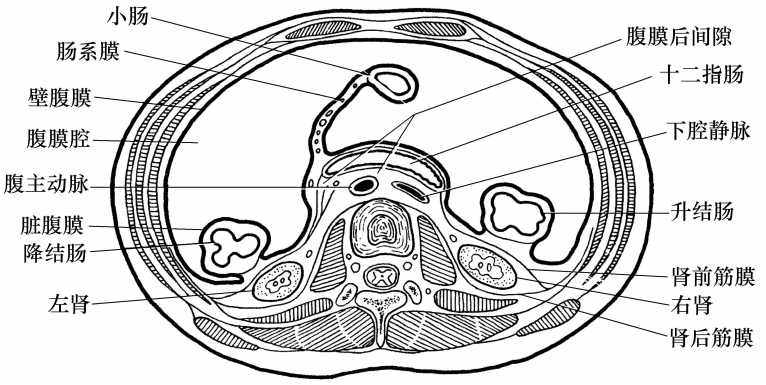

图 1-2-4　腹膜腔下部横断面（平网膜孔）

一、腹膜内位器官

凡器官周围各面几乎均为腹膜包被者，称为腹膜内位器官，如胃、十二指肠上部、回肠、盲肠、阑尾、横结肠、乙状结肠、直肠上段、脾、卵巢及输卵管等。

二、腹膜间位器官

器官三面或绝大部分由腹膜所覆被者，称为腹膜间位器官，如升结肠、降结肠、肝、胆囊、膀胱及子宫等。

三、腹膜外位器官

腹膜外位器官亦称腹膜后位器官。器官仅有一面为腹膜所覆盖。这种器官多位于腹膜之后，与腹后壁相贴附，如十二指肠的降部和下部、直肠下段、胰、肾上腺、胃及输尿管等。因此，做肾手术时，常进行腹膜外操作，可避免腹腔内感染和器官粘连。

了解器官与腹膜的关系，有重要的临床意义，如腹膜内位器官的手术必须通过腹膜腔，而肾、输尿管等腹膜外位器官则不必打开腹膜腔便可进行手术，从而避免腹膜腔的感染和术后粘连；又如空肠、回肠或十二指肠壶腹部穿孔时必然侵犯到腹膜腔，而升结肠、降结肠或十二指肠降部、水平部和升部等在无腹膜覆盖部位的穿孔，渗漏液（物）常聚集在腹膜后间隙中。

第 3 节　腹膜形成的结构

壁腹膜与脏腹膜之间，或脏腹膜之间互相反折移行，形成许多结构。分别被称为韧带、网膜、系膜、皱襞、隐窝和陷凹。这些结构不仅对器官起着连接和固定的作用，也是血管、淋巴管和神经等出入器官的途径（图 1-3-1）。

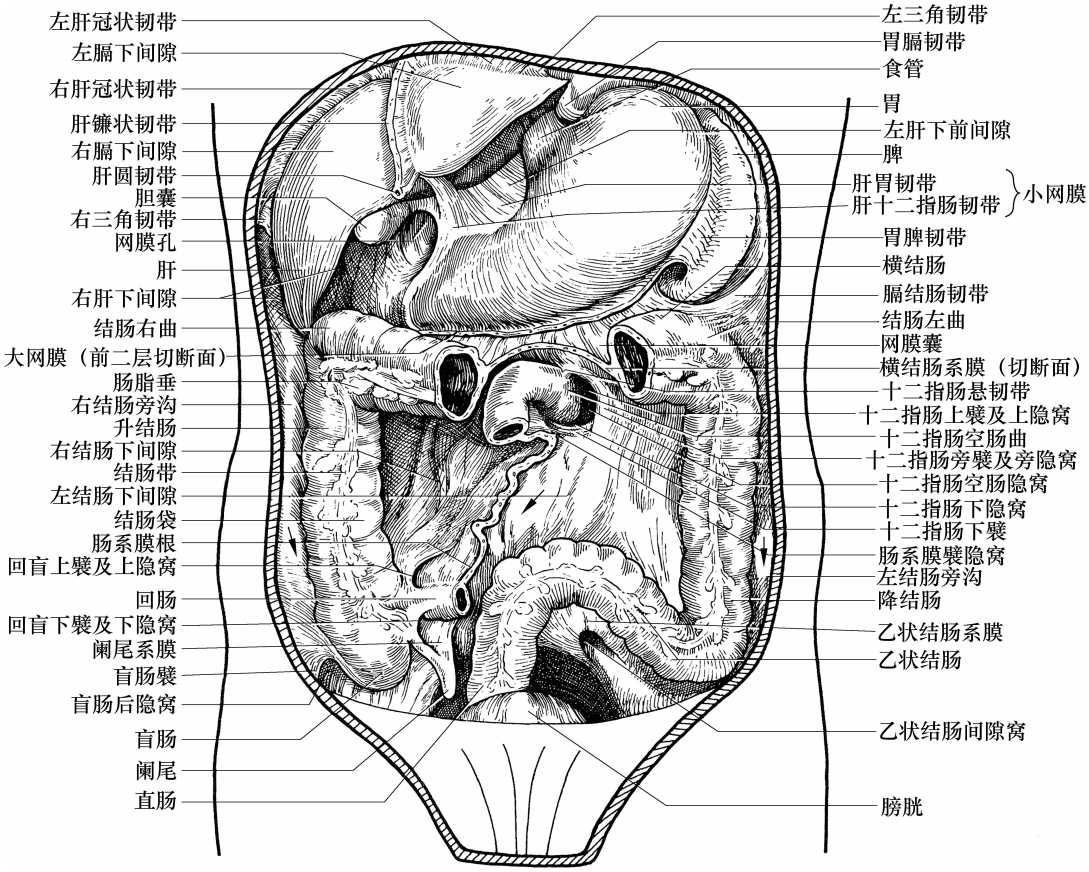

图 1-3-1　腹膜形成的结构（韧带、皱襞及隐窝）

箭头示引流方向

一、韧带

腹膜形成的韧带指连接腹、盆壁与器官之间或连接相邻器官之间的腹膜结构。韧带有单层和双层之分：单层者如肝肾韧带；双层者较普遍，如左、右肝冠状韧带、肝胃韧带、肝十二指肠韧带等。韧带对器官有固定作用。有的韧带内含有血管和神经等。

（一）肝的韧带

肝的下方有肝胃韧带和肝十二指肠韧带；上方有镰状韧带、冠状韧带，左、右三角韧带；前方有肝圆韧带。

1. 镰状韧带（falciform ligament of liver）　镰状韧带呈矢状位，是上腹前壁和膈下面连于肝上面的双层腹膜结构，位于前正中线右侧，侧面观形似镰刀。镰状韧带下缘游离并增厚，

由脐连于肝下面的肝圆韧带裂，内含肝圆韧带（round ligament of liver），后者乃胚胎时脐静脉闭锁后的遗迹。由于镰状韧带偏中线右侧，脐以上腹壁正中切口需向下延长时，应偏向中线左侧，以避免损伤肝圆韧带及伴其行走的附脐静脉。

2. 冠状韧带（coronary ligament）　冠状韧带呈冠状位，由膈下面的壁腹膜反折至肝上面所形成的双层腹膜组成。前层向前与镰状韧带相延续，前、后两层之间无腹膜被覆的肝表面称为肝裸区（bare area of liver）。冠状韧带左、右两端，前、后两层彼此黏合增厚形成左、右三角韧带（left and right triangular ligaments）。

（二）脾的韧带

脾的韧带包括胃脾韧带（gastrosplenic ligament）、脾肾韧带（splenorenal ligament）和膈脾韧带（phrenicosplenic ligament）。胃脾韧带是连于胃底和胃大弯上部与脾门之间的双层腹膜结构，向下与大网膜左侧部相延续。内含胃短血管和胃网膜血管及淋巴管、淋巴结等。脾肾韧带为脾门至左肾前面的双层腹膜结构，内含胰尾、脾血管，以及淋巴、神经等。膈脾韧带为脾肾韧带的上部，由脾上极连至膈下。偶尔在脾下极与结肠左曲之间，有脾结肠韧带（splenocolic ligament）。

（三）胃的韧带

胃的韧带包括肝胃韧带、胃脾韧带、胃结肠韧带和胃膈韧带，前三者已如前述。胃膈韧带（gastrophrenic ligament）是胃贲门左侧和食管腹段连于膈下面的腹膜结构。

（四）其他韧带

此外，在膈与结肠左曲之间还有膈结肠韧带（phrenicocolic ligament），固定结肠左曲并从下方承托脾。

二、网膜

网膜一般是胃同其他器官相连的腹膜结构，包括小网膜和大网膜。二者均附着于胃，由双层腹膜形成，外观呈疏网状，含有脂肪、血管、淋巴管和神经等。

（一）小网膜（lesser omentum）

小网膜是肝门与食管腹段、胃小弯及十二指肠起始 2cm 段之间的双层腹膜。根据所连接的部位可分为肝胃韧带和肝十二指肠韧带，二者之间无明显分界。连于肝与胃小弯上部者称肝胃韧带（hepatogastric ligament），两层腹膜内含胃左动、静脉，胃右动、静脉，胃左淋巴结，淋巴管和迷走神经分支等。附于肝与胃小弯下部和十二指肠起始 2cm 段上缘的小网膜部分称肝十二指肠韧带（hepatoduodenal ligament）较厚，构成小网膜右侧的游离缘。韧带内含有门静脉、肝固有动脉、胆总管、少许淋巴结和淋巴管，以及肝神经丛等。门静脉、肝固有动脉及胆总管是肝十二指肠韧带内的重要结构，在施行肝胆手术及门静脉手术时具有重要意义。它们三者的关系是门静脉位于后方；肝固有动脉在门静脉左前方；胆总管在门静脉右前方和肝固有动脉的右侧。近肝处的小网膜中，有肝固有动脉的肝动脉支，左右肝管和肝总管，一支或数支迷走神经肝支、淋巴管，偶见迷走肝动脉和迷走肝管等。肝胃韧带较薄，甚至呈多孔状。小网膜的厚薄，取决于结缔组织尤其是脂肪含量的多少。脂肪的积聚，以距胃小弯 2～3cm 范围内较多，其余部分较少，故小网膜薄而透亮。

（二）大网膜（greater omentum）

大网膜是自胃大弯和横结肠之间向下悬垂遮覆于横结肠与空回肠前方的腹膜结构（图 1-3-2），为最大的腹膜皱襞，呈围裙状。

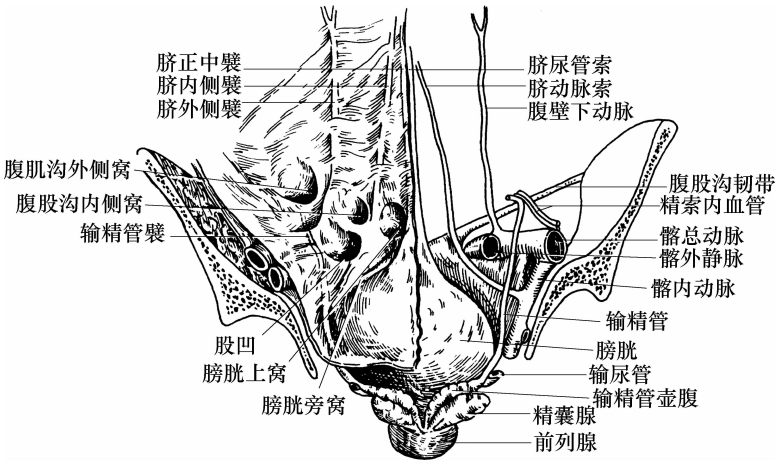

图 1-3-2　腹前壁的腹膜皱襞及窝（后面观）

大网膜由四层腹膜构成。前两层由胃前、后壁的脏腹膜，自胃大弯和十二指肠起始部向下，下降约至腹部下界平面，再向后反折向后上，移行于后两层，向上包绕横结肠，并与横结肠系膜相续。（在胚胎期，大网膜后两层与横结肠系膜相愈着，使之成为四层腹膜所构成，但两黏着面的腹膜上皮已消失，已合并为一单独的结构，即由原四层变成二层）。新生儿大网膜的下部四层往往已经愈合，上部二、三层间仍有间隙为网膜囊下隐窝；成人网膜囊中的第二和第三层腹膜逐渐愈着，致使网膜囊下隐窝不复存在，网膜囊的下界即在横结肠平面。自胃大弯至横结肠的前两层腹膜成为胃结肠韧带（gastrocolic ligament）附着于胃大弯与横结肠前面之间，特别是右侧半更常见。若网膜囊下隐窝存在时，网膜囊下界低于横结肠，在这种情况下，就不存在真正的胃结肠韧带。

严格地说，在胎生期凡由胃背侧系膜演化而来的胃膈韧带、胃脾韧带和胃结肠韧带同属大网膜范畴，不过，一般说到大网膜时，指的只是胃结肠韧带及其下方的大网膜游离部。

大网膜的长短、厚薄均有年龄及个体差异。新生儿大网膜尚未发育完善，长 2～3cm，仅遮盖着横结肠的左半部。成人根据大网膜下垂的程度分为 3 种类型：大网膜下缘在脐平面以上者为上腹型（高位型），不足 10%；居脐平面与髂前上棘平面之间为中腹型（中位型）；低于髂前上棘平面以下者为下腹型（低位型），后二者占 90%以上，有报道中腹型最多见。大网膜内含其固有的血管、淋巴管、淋巴细胞、组织细胞、脂肪组织及神经等。于胃大弯处，前两层腹膜间有胃网膜左、右血管及其吻合支。大网膜一般较薄，呈网筛状，总是含有脂肪，是人体的“脂肪库”之一。成人大网膜根据含脂肪的多少可分为薄型、厚型和中间型。薄型大网膜的血管周围含脂肪，血管间区则几乎没有，故薄而透亮，此型多见，占近半数；厚型大网膜的血管周围及血管间区均多脂肪，大网膜不透亮，约占 15%；介于薄型与厚型之间的为中间型，呈半透明状态占 1/3 以上。大网膜的厚薄在人类有年龄和性别的差异，胎儿和新生儿的大网膜缺乏脂肪而透亮。但儿童厚型多于成人；女性厚型者多于男性。肥胖者，大网膜含脂肪组织尤为明显。大网膜多数居正中位，少数偏左侧或右侧。

（三）网膜囊和网膜孔

网膜囊（omental bursa）是小网膜和胃后壁与腹后壁的腹膜之间的一个扁窄而不规则的间隙（图 1-3-3），又称小腹膜腔，为腹膜腔的一部分。网膜囊的前壁为小网膜的后层、胃后壁及十二指肠近端 2cm 处的腹膜和大网膜前二层的后层（或胃结肠韧带）；后壁为大网膜后

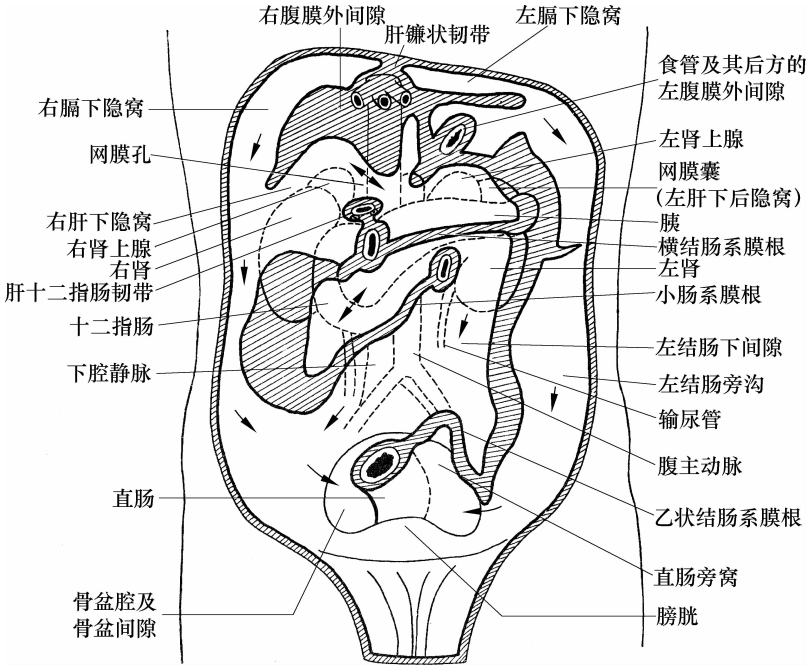

图 1-3-3　腹膜和腹膜外器官的关系及腹膜隐窝

箭头示引流方向；横线区为腹膜切断处

二层的前层、横结肠及其系膜，以及覆盖在胰、左肾、左肾上腺等处的腹膜；上壁为肝尾状叶和膈下方的腹膜（肝尾状叶从网膜囊右缘突入囊内，其前、后面均被腹膜覆盖）；下壁为大网膜前、后层的愈着处。网膜囊的左侧为脾、胃脾韧带和脾肾韧带；右侧借网膜孔通腹膜腔的其余部分。网膜囊在胃脾韧带和脾肾韧带之间突向脾的部分称脾隐窝，在小网膜后方和肝之间称上隐窝，在胃后方和大网膜前二层与大网膜后两层之间称下隐窝。

网膜孔又称 Winslow 孔，其高度约在第 12 胸椎至第 2 腰椎体的前方，成人可容 1～2 指通过。其上界为肝尾状叶，下界为十二指肠上部，前界为肝十二指肠韧带，后界为覆盖在下腔静脉表面的腹膜。手术时，遇有外伤性肝破裂或肝门附近动脉出血，可将示指伸入孔内，拇指在小网膜游离缘前方加压，进行暂时止血。肠襻若经网膜孔突入网膜囊，则形成网膜囊疝。由于网膜孔周边都有重要结构，因此当网膜囊疝发生嵌顿时必须切开胃结肠韧带以解除嵌顿。

网膜囊是腹膜腔的一个盲囊，位置较深，毗邻关系复杂，有关器官的病变，相互影响。当胃后壁穿孔或某些炎症导致网膜囊内积液（脓）时，液体可经网膜孔流到腹膜腔的其他部位，引起炎症扩散。但有时由于网膜孔周缘的腹膜受到刺激而发炎，封闭了网膜孔，因此扩散范围不会太大，感染也很局限，故腹膜刺激症状不甚明显，给诊断带来一定困难。

三、系膜

系膜是双层腹膜构成的悬吊性皱襞，将器官连至腹膜壁层或其他腹膜形成物上。其内含有进出器官的血管、淋巴管、淋巴结和神经。凡活动度较大的肠管都具有系膜，因而包括肠系膜、阑尾系膜、横结肠系膜及乙状结肠系膜等。

（一）肠系膜

肠系膜（mesentery）指空肠、回肠的系膜而言（图 1-2-4、图 1-3-3、图 1-3-4）。整体呈

褶扇状，连于肠管的一侧被称为肠缘，与空肠、回肠等长，为 6～7m，形成许多皱褶，附于腹后壁的部分称肠系膜根（radix of mesentery），长约 15cm。肠系膜根起自第二腰椎左侧，斜向右下方，跨过十二指肠下部（肠系膜血管于此处进入肠系膜）、腹主动脉、下腔静脉、右输尿管及右腰大肌的前面，终至右骶髂关节上部。其体表投影须先根据其近、远端的位置确定上、下两点。上点即肠系膜根近端的体表投影，位于脐上方 6～7cm、正中线左侧 2.5cm 处；下点即其远端的体表投影，位于右侧髂前上棘和耻骨联合连线中点上方的 8～10cm 处，此二点的连接线则是肠系膜根的体表位置。肠系膜由肠缘至系膜根中部幅度最长，约达 20cm，近侧和远侧缘的幅度较窄。

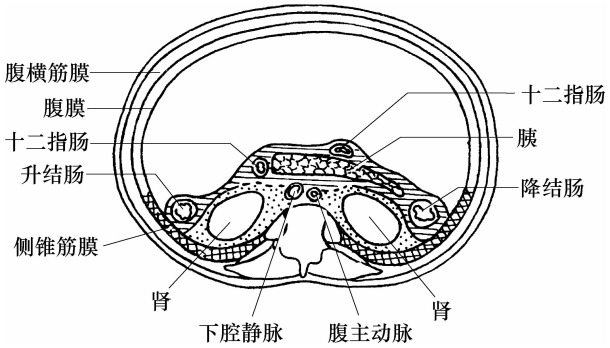

图 1-3-4　腹膜后间隙的划分（腹部横断面）

横线区：示肾旁前间隙；点状区：示肾周间隙；格区：示肾旁后间隙

肠系膜的左、右层腹膜之间有肠系膜上血管及其分支、神经丛、淋巴管、肠系膜淋巴结、结缔组织和脂肪等。肠系膜的脂肪含量，以近肠系膜根处为多，向肠缘渐少，以空肠起始段者脂肪较少，向回肠终末段肠系膜脂肪含量渐多，因此，空肠的肠系膜较回肠的肠系膜更能透光，空肠上段的肠系膜，甚至可呈现缺乏脂肪的透亮区，为卵圆形或环形的系膜窗，此种特点可作为外科手术中鉴别空回肠的标志之一。

（二）阑尾系膜（mesoappendix）

阑尾系膜为一三角形的腹膜皱襞，一边附着于回肠末端的后侧；另一边往往延伸至阑尾的全长，有时只是及于阑尾的近侧 2/3 段左右，远侧 1/3 则无系膜，仅以包含着脂肪的腹膜嵴告终；另一边为游离缘。阑尾系膜内含有供应阑尾的血管、淋巴管和神经等，阑尾切除术首先应注意此系膜的结扎和切断，以阻断阑尾的血液供应。阑尾系膜的长短和宽窄极不恒定，多因阑尾的位置及长短而异；阑尾无系膜者少见。

（三）横结肠系膜（transverse mesocolon）

横结肠系膜胚胎初期为四层，后二层为固有横结肠系膜，前二层自大网膜后叶贴附横结肠系膜的前层而成，中间两层逐渐消失，最后只保留最前和最后两层成为永久的横结肠系膜（图 1-3-1）。两层腹膜之间，有中结肠血管、左右结肠血管的分支以及淋巴结、淋巴管和神经等。中结肠动脉在横结肠系膜内向右下方走行，使动脉左侧的横结肠系膜部分，有较大的无血管区出现，后者在外科中有重要意义。横结肠系膜附着于腹后壁之处，称横结肠系膜根（radix of transverse mesocolon），系膜根的附着线始自结肠右曲，向左经右肾中部越过十二指肠降部和胰头，沿胰的前缘到达左肾前面的中部，止于结肠左曲（图 1-3-3）。系膜根的附着线在腹前壁的体表投影，约与脐上线一致。

（四）乙状结肠系膜（sigmoid mesocolon）

乙状结肠位于左腹股沟区，是将乙状结肠悬附于后腹膜壁层的腹膜皱襞（图 1-3-1）。乙状结肠系膜根附着线呈“A”形，根尖接近左髂总动脉分叉处，左侧支在左腰大肌的内侧下行，右侧支降入骨盆，于中线处终于第 3 骶椎平面。此系膜中含有乙状结肠和直肠上血管、淋巴管、神经及脂肪组织等；系膜根尖的后方，常有左输尿管降入盆腔。胎儿和儿童时期的乙状结肠较长、活动幅度较大，因此，儿童乙状结肠扭转的发病率较高。

在一般情况下，腹膜覆盖升结肠和降结肠的前面和侧面，但有时腹膜包被升结肠和降结肠周围，分别形成升结肠系膜和降结肠系膜，附着于腹后壁。盆腔内还有腹膜构成的卵巢系膜、输卵管系膜及子宫系膜等。

四、皱襞、隐窝及陷凹

腹膜皱襞位于器官之间或器官与腹壁之间，多数是由于在腹膜下有血管或器官的存在而形成。腹膜隐窝为腹膜皱襞与皱襞之间或皱襞与腹膜壁层之间所形成的潜在小间隙。其中小的称隐窝；大者称陷凹。隐窝和陷凹均为腹膜腔的一部分，在临床上有重要意义。小肠突入其内，有造成疝的可能。大部分隐窝，在儿童比成人多见，说明它们多数是腹膜发生过程的产物，随着年龄的增长而逐渐消失。其中十二指肠空肠隐窝、盲肠后隐窝和乙状结肠间隐窝等则终生存在。

（一）腹后壁的皱襞和隐窝

腹后壁的皱襞和隐窝主要分布于胃后方、十二指肠空肠曲、回盲部和乙状结肠周围。隐窝的大小、深浅和形态，个体间差异甚大。隐窝很深时，小肠可突入其中形成腹内疝，需切开隐窝的入口以缓解对肠管的绞窄，使肠管退出。常见的皱襞和隐窝：十二指肠上皱襞（superior duodenal fold）位于十二指肠升部左侧，相当第 2 腰椎平面，呈半月形，下缘游离。皱襞深面为口朝下方的十二指肠上隐窝（superior duodenal recess）（中国人出现率为 50%），其左侧有肠系膜下静脉通过于壁腹膜深面。此隐窝下方为三角形的十二指肠下襞（inferior duodenal fold），其上缘游离。此皱襞深面为口朝上的十二指肠下隐窝（inferior duodenal recess）（中国人出现率为 75%）。回盲上隐窝（superior ileocecal recess）位于回肠末端的前方和上方，由盲肠前动脉通过所形成的腹膜皱襞（回盲上皱襞）围成，后为回肠及其系膜，右为升结肠，开口向左下（中国人出现率约 33%）。回盲下隐窝（inferior ileocecal recess）位于阑尾系膜与回盲下皱襞之间，出现率约为 85%，有时阑尾可藏于此隐窝中。盲肠后隐窝（retrocecal recess）位于盲肠后方，出现率约为 10%，盲肠后位的阑尾常在其内。乙状结肠间隐窝（intersigmoid recess）位于乙状结肠左后方，乙状结肠系膜与腹后壁之间，其后壁内为左髂总动脉分叉处，并有左侧的输尿管经过，内上有乙状结肠动脉。肝肾隐窝（hepatorenal recess）位于肝右叶与右肾之间，其左界为网膜孔和十二指肠降部，右界为右结肠旁沟。在仰卧时，肝肾隐窝是腹膜腔的最低部位，腹膜腔内的液体易积存于此。

（二）腹前壁的皱襞和隐窝

腹前壁内面有 5 条腹膜皱襞，均位于脐下。脐与膀胱尖之间为脐正中襞（median umbilical fold），内含脐尿管闭锁后形成的脐正中韧带。一对脐内侧襞位于脐正中襞的两侧，内含脐动脉闭锁后形成的脐内侧韧带。一对脐外侧襞（lateral umbilical folds）分别位于脐内侧襞的外侧，内含腹壁下动脉和静脉，故又称腹壁动脉襞。在腹股沟韧带上方，上述 5 条皱襞之间形成 3 对浅凹，由中线向外侧依次为膀胱上窝（supravesical fossa）、腹股沟内侧窝（medial

inguinal fossa）和腹股沟外侧窝（lateral inguinal fossa）。腹股沟内侧窝和外侧窝分别与腹股沟管皮下环和腹环的位置相对应。与腹股沟内侧窝相对应的腹股沟韧带之下方，有一浅凹，称为股凹（femoral fossa），是易发生股疝的部位（图 1-3-2）。

（三）腹膜陷凹

主要的腹膜陷凹位于盆腔内，为腹膜在盆腔器官之间移行反折形成。男性在膀胱与直肠之间有直肠膀胱陷凹（rectovesical pouch）（图 1-2-1），凹底距肛门约 7.5cm。女性在膀胱与子宫之间有膀胱子宫陷凹（vesicouterine pouch）（图 1-2-2），在直肠与子宫之间有直肠子宫陷凹（rectouterine pouch），后者又称 Douglas 腔，较深，凹底距肛门约 3.5cm，与阴道穹隆后部之间仅隔以阴道后壁和腹膜。站立或坐位时，男性的直肠膀胱陷凹和女性的直肠子宫陷凹是腹膜腔的最低部位，故腹膜腔内的积液多聚存于此，临床上可进行直肠穿刺和阴道后穹隆穿刺以辅助诊断和治疗。

第 4 节　腹 膜 隐 窝

腹膜隐窝（peritoneal recesses）位于腹腔和骨盆腔器官与腹壁和骨盆壁之间，由腹膜反折所形成。这种隐窝存在于腹膜腔的上部及下部（图 1-3-3）。二部以横结肠和横结肠系膜为界，位于膈与横结肠及其系膜之间者，称结肠上隐窝；位于横结肠及其系膜以下者，称结肠下隐窝。

一、结肠上隐窝

结肠上隐窝（supracolic recess）或称膈下隐窝（subphrenic recess），此隐窝被肝区分为肝上、肝下两个隐窝。位于膈与肝上面之间的肝上隐窝被镰状韧带又分为左、右两个肝上隐窝；肝下隐窝被肝圆韧带和静脉韧带又分成左、右两个肝下隐窝。

（一）左膈下隐窝（left subphrenic recess）

左膈下隐窝又名左肝上隐窝（left suprahepatic recess），居膈与肝左叶的前面和上面、胃的前上面及脾的膈面之间，右侧以镰状韧带为界，后界是肝冠状韧带的前层腹膜。高贤华等根据左三角韧带将左膈下隐窝再分为前、后隐窝。

（二）右膈下隐窝（right subphrenic recess）

右膈下隐窝又名右肝上隐窝（right suprahepatic recess），位于膈下面与肝右叶前面、上面及右侧面之间，左侧界为肝镰状韧带，后界为肝冠状韧带的前庭腹膜及右三角韧带。右肝上隐窝被冠状韧带又分成较大的右肝上前隐窝和较小的右肝上后隐窝。

（三）左肝下隐窝（left subhepatic recess）

左肝下隐窝即网膜囊，多数人仍以小网膜和胃为界，把左肝下隐窝分为左肝下前隐窝和左肝下后隐窝（网膜囊）。左肝下前隐窝位于肝左叶下面与小网膜和胃前上面之间，右侧界为静脉韧带。

（四）右肝下隐窝（right subhepatic recess）

右肝下隐窝又称肝肾隐窝（hepatorenal recess，又称 Morison 窝）、右肾窝等。此隐窝的前界和上界是肝右叶的下面和胆囊；下界和后界为右肾上腺、右肾、十二指肠降部、结肠右曲、横结肠及其系膜和胰头；上后界为膈、肝冠状韧带下叶及右三角韧带；左侧为肝圆韧带；右侧下续右结肠旁沟。右肝下隐窝经肝右叶下缘，右三角韧带和一个四边形小间隙同右肝上隐窝相通。此四边形小间隙称 Mitchel 间隙，上界为方叶，下界是横结肠，左界是镰状韧带，右界为胆

囊。右肝下隐窝是人体仰卧时，为小骨盆以上的腹膜腔最低处，腹膜腔内的液体易于积聚此处。

（五）其他

以上介绍的各个隐窝，均是腹膜腔的一部分，即为腹膜内的间隙。另外在膈的下方，除上述的隐窝外，尚有两个腹膜腔以外的间隙（仍在腹腔内），因而全是腹膜外间隙，是腹膜外膈下脓肿出现的部位。其位置叙述如下。

① 右腹膜外间隙（right extraperitoneal space）又称肝上腹膜外间隙，位于冠状韧带前、后两层间的裸区与膈之间，右侧达右三角韧带，向左侧大部分终于下腔静脉，小部分延伸至左三角韧带前、后叶腹膜之间；② 左腹膜外间隙（left extraperitoneal space），位于食管腹段的后方，胃膈韧带以上；左肾上腺和左肾上极周围的腹膜外结缔组织。

所以，在横结肠及其系膜以上包含四个腹膜内隐窝，即左、右膈下隐窝和左肝下隐窝（网膜囊）和右肝下隐窝（肝肾隐窝），以及两个腹膜外间隙（左、右腹膜外间隙）。传统和临床的结肠上隐窝分为七部分，即左肝上隐窝、右肝上前隐窝、右肝上后隐窝、右肝下隐窝、左肝下前隐窝、左肝下后隐窝、腹膜外间隙（右腹膜外间隙）。这些隐窝和间隙的位置均在膈的下方，统称为膈下间隙，积聚脓液时，即形成膈下脓肿。膈下脓肿多因毗邻器官如肾、十二指肠、肝的病变所引起，继发于阑尾病变者占将近 30%；最常罹患的是右肝下间隙。膈下脓肿可穿膈入胸膜腔，造成胸部并发症。

二、结肠下隐窝

结肠下隐窝（subcolic recess）在横结肠及其系膜以下，大网膜后方的区域内，主要位于腹后壁，介于小肠系膜根及升、降结肠周围的沟或间隙。

（一）结肠旁沟（paracolic sulci）

结肠旁沟左、右侧均有，左、右侧结肠旁沟又各分内侧和外侧结肠旁沟，分别位于升、降结肠的两侧。内侧结肠旁沟合并入各该侧的结肠下间隙。左、右外侧结肠旁沟分别位于升、降结肠的外侧与壁腹膜之间。外侧结肠旁沟向下越骨盆缘通直肠膀胱陷凹或子宫直肠陷凹；向上可连通膈下隐窝。但由于结肠左曲处的左膈结肠韧带发育较好，而结肠右曲处的右膈结肠韧带则发育不良或者缺如，故腹腔内的脓液、渗出物等沿右外侧结肠旁沟流至右侧的肝上或肝下隐窝，形成右侧膈下脓肿的机会远多于左侧。因胃、十二指肠穿孔（尤其是胃后壁）流出的内容物可经网膜孔、右肝下隐窝，沿右外侧结肠旁沟流到右髂窝和盆腔，累及不同器官，产生各种症状、体征，应进行鉴别诊断。

（二）结肠下间隙

结肠下间隙是横结肠系膜以下，升、降结肠之间的区域，被斜行的小肠系膜分为右上和左下两个间隙，分别称左、右结肠下间隙或左、右肠系膜窦。

1. 右结肠下间隙（right infracolic space）　右结肠下间隙位于小肠系膜根和升结肠之间，该窦上宽下窄，呈三角形。上界为横结肠及其系膜的右半部，后面为腹后壁，前面为小肠襻和大网膜。下方为回盲交界区。阑尾常处在这一间隙的下部。

2. 左结肠下间隙（left infracolic space）　左结肠下间隙位于小肠系膜根和降结肠之间，该窦上窄下宽，近似斜方形。上界为横结肠及其系膜的左半部，左下界为乙状结肠及其系膜根，向下可达骨盆间隙，直接通于右直肠旁窝。左、右结肠下间隙向上借十二指肠空肠曲和横结肠系膜间的狭窄间隙互相交通。

右结肠下间隙由于开口位置高而狭窄，基本上呈封闭状态，此间隙发生炎性变时，脓液

或渗出液容易局限于窦内，产生局限性腹膜炎。左结肠下间隙下方开放通向盆腔，故窦内的液体，容易流入盆腔。

三、腹膜后间隙

腹膜后间隙（retroperitoneal space）在解剖学、临床诊治和放射学诊断方面都被认为较困难和有争议的区域。尤其在解剖学上，这一区域的筋膜及其界限一直难以确定，并且意见分歧。据韩永坚记载，腹膜后间隙位于腹后壁与壁腹膜之间，可分为左、右腰窝，椎前区和左、右髂窝。

腰窝由第 12 胸椎平面和第 12 肋向下延伸至骶骨岬和髂嵴，借椎前区相连；在背部可见其外侧界的表面标志为竖脊肌外侧缘的纵沟；如从前面经腹腔，则可见其外侧界相当于腰方肌的外侧缘。腰窝的底由腰方肌和腰大肌组成；腰方肌前面的筋膜来自胸腰筋膜的前层，腰大肌筋膜向下与髂筋膜连续。这些筋膜的表面覆以不定量的腹膜后组织，即位于腹后壁与壁腹膜间的结缔组织。腹膜后组织可分为三层：外层为紧贴于腹壁肌内面的腹横筋膜；内层是直接位于腹膜深面的结缔组织，组成腹膜的基膜；中间层居前述两层之间，其厚薄随个体的胖瘦而异，也因所包绕的器官或结构而不同；它填充于肌间和器官之间，如肾、十二指肠，升结肠和降结肠的周围，也包埋着肾血管、输尿管、精索内血管、下腔静脉和腹主动脉。髂窝也由腹膜覆盖，腹膜深面也是一层腹膜外组织，后者与腹前、外侧壁，腰窝和盆腔内腹外组织相连，在髂窝的腹膜外。组织内有髂血管、输尿管、精索内血管、髂淋巴结和生殖股神经。覆盖于髂肌表面髂筋膜外组织深面的髂筋膜，向上与腰大肌筋膜相连，内侧附于骨盆上口，向前于腹股沟韧带深面与腹横筋膜融合。

许多文献认为腹膜后间隙是腹后壁的壁腹膜和腹横筋膜之间区域的总称，它上达膈，下至盆，两侧与腹膜外脂肪连续，内有肾上腺、肾、输尿管、升结肠、降结肠，腹部大血管及其分支和属支等。Meyers 的大量放射学研究，指出腹膜后间隙被明确的筋膜分隔为多个间隙，即以肾筋膜为中心，分为以下三个间隙：① 肾旁前间隙（anterior pararenal space）位于腹后壁壁层腹膜、侧锥筋膜（lateroconal fascia）和肾前筋膜之间。内有胰，十二指肠，升、降结肠等器官。间隙两侧越中线潜在通连；② 肾周间隙（perirenal space）由肾前、后筋膜所围成。内有肾、肾上腺和肾周脂肪等；③ 肾旁后间隙（posterior pararenal space）位于肾后筋膜、侧锥筋膜和腹横筋膜之间。内无任何器官，仅肾旁后脂肪。间隙向外侧续腹膜外脂肪；内侧为腰大肌所限；向上续薄层膈下脂肪；向下至盆，并在肾筋膜下方与肾旁前间隙通连。

第 5 节　腹膜腔全貌

腹膜在腹腔内的配布，按水平面（横断面）和正中矢状面观察分述如下。

一、水平面

（一）横结肠以下腹部水平面

横结肠以下腹部水平面（图 1-2-4）腹膜自腹前壁向左沿腹外侧壁向后延伸达降结肠，被覆于降结肠前面及两侧面或完全包被降结肠，后者形成降结肠系膜，附着于腹后壁。再沿腹后壁向右达脊柱与腹主动脉前面，进而向腹侧延伸形成肠系膜包裹小肠，再由肠系膜根右进，遮盖下腔静脉前面，达升结肠；被覆其前面和侧面，并向右腹外侧壁移行，又返回至腹前壁。

（二）横结肠以上腹部水平面

横结肠以上腹部水平面图（图 1-2-3）自横结肠上方，通过网膜孔的切面，可见腹膜分为两部：一部属于网膜囊（腹膜小囊）；一部属于腹膜腔（腹膜大囊），二者在网膜孔处互相移行。于腹前壁正中线稍右侧，有肝镰状韧带。腹膜由此向右沿腹外侧壁后进，达腹后壁，向左覆于右肾前面，至下腔静脉前面，经网膜孔移行为网膜囊后壁，向左覆盖于腹主动脉、脊柱和胰，达左肾前面，由此向前至脾门构成脾肾韧带的内（前）层，再由脾门急转至胃底，构成胃脾韧带的内（后）层。腹膜自胃大弯向右，经胃后面及胃小弯构成小网膜的后层，在小网膜的右缘，折转向前构成网膜孔前界，移行于腹膜腔腹膜，由此向左移行为小网膜的前层，至胃前面达胃大弯，于胃底处延续为胃脾韧带的外（前）层达脾门，由脾门前方包裹整个脾达脾门后方，在此移行为脾肾韧带的外（后）层，至左肾，覆盖左肾前面，并向左经腹外侧壁移行于腹前壁的腹膜。此外，在这一断面上亦可显现肝右叶下部的断面，其周围包有腹膜，与腹前壁和其邻近器官完全分离。但此断面的稍上方，内侧与小网膜相连，向前以肝镰状韧带与腹前壁相接。

二、正中矢状面

在正中矢状面观察腹膜被分为两部分，即腹膜腔和网膜囊（图 1-2-1、图 1-2-2）。

（一）腹膜腔的腹膜

由脐沿腹前壁向上至膈，被覆于膈穹隆下面。然后由膈转至肝上面，构成肝冠状韧带的前（上）层，继经肝前缘移至肝下面达肝门，由肝门至胃小弯构成小网膜的前层。再沿胃前面至胃大弯，下降移行于大网膜，构成大网膜的第 1 层（最前层），至大网膜的游离缘（下缘）折转向上至横结肠，构成大网膜的第 4 层，自横结肠向上达胰体的前缘，即形成横结肠系膜的后层。由胰体前缘向下，遮盖胰的下面、十二指肠下部的前面，沿腹后壁下降，向腹侧包被小肠并构成小肠系膜，再沿腹后壁向下进入骨盆腔，在左侧包绕乙状结肠，形成乙状结肠系膜。继而向下覆于直肠上 1/3 的前面和两侧面，以及直肠中 1/3 的前面。在男性，至直肠中、下 1/3 交界处。向前反折到膀胱上面，形成直肠膀胱陷凹。在女性，自直肠前面向前覆盖阴道后穹隆、子宫颈和子宫体的后面，包绕子宫底至子宫前面，在子宫体与子宫颈交界处行至膀胱上面分别形成直肠子宫陷凹和膀胱子宫陷凹。覆于膀胱的腹膜，由膀胱底至膀胱上面，自此沿腹前壁内面向上达于脐。

（二）网膜囊的腹膜

自胃后壁的腹膜起始，向上经胃小弯至肝门，构成小网膜的后层，由肝向后上方伸入静脉导管裂中，然后遮盖尾状叶表面，再由肝折转到膈，构成肝冠状韧带的后层。沿膈下面的后部下行至腹后壁，覆于大血管、胰前面至胰前缘，向前下至横结肠前面，形成横结肠系膜（前层），再向下移行为大网膜的第三层，沿大网膜第四层前面下降，至大网膜下缘向前折转上行，附于第一层的后面，移行为大网膜的第二层，该层腹膜上缘常与横结肠相愈着，构成胃结肠韧带的后（上）层；大网膜第一层由胃大弯向后下方，亦与横结肠相愈着，形成胃结肠韧带的前（下）层，大网膜第二层由胃大弯向上，覆盖于胃后壁。

第 6 节　腹膜的血管、淋巴管及神经

腹膜的血管除大网膜较为丰富外，其余部分均较稀疏。

由于腹膜的脏层和壁层分别来自胚胎的脏壁中胚层及体壁中胚层，因此，壁腹膜自供应

腹壁和盆壁的体壁动脉获得血液，它的静脉回流至邻近的体壁静脉，淋巴管与体壁的淋巴管吻合，汇入体壁的淋巴结。其神经则来自脊神经支配：膈中央部下面的壁腹膜由左、右膈神经支配，膈周围部下面壁腹膜及其余的壁腹膜为第 7～12 肋间神经和腰神经支配。壁腹膜富于感觉神经，敏感性很强，对触摸、温度、化学和炎性刺激均可诱发疼痛感觉。脏腹膜因为它是器官组成的一部分，所以它自到达各内脏器官的动脉取得供养，其静脉和淋巴归入引流器官的静脉和淋巴管，神经为来自支配器官的自主神经和内脏传入神经。因此，脏腹膜对上述的各种刺激不敏感，对切割、钳夹、烧灼等不引起疼痛，但对器官的牵拉、扩张可引起疼痛；内脏器官的痉挛、缺血，可产生剧烈的疼痛。

（张红旗）

参 考 文 献

柏树令. 2005. 系统解剖学［M］. 北京：人民卫生出版社，188-196.

柏树令，应大君. 2014. 系统解剖学［M］. 北京：人民卫生出版社，175-181.

韩永坚，刘牧之. 1994. 临床解剖学丛书［M］. 北京：人民卫生出版社，156-216.

基思·L. 莫尔，阿瑟·F. 达利. 2006. 临床应用解剖学［M］. 4 版. 李云庆，译. 郑州：河南科学技术出版社，178-306.

王根本，金宝纯. 1988. 临床解剖学［M］. 北京：人民卫生出版社，48-168.

王怀经. 2005. 局部解剖学［M］. 北京：人民卫生出版社，137-148.

钟世镇. 2003. 系统解剖学［M］. 北京：高等教育出版社，163-169.

第2章 腹膜的组织胚胎学

CHAPTER 2

第1节 体腔的发生

一、原始体腔

在胚胎发育至第三周时，侧板中胚层内，沿中轴两侧发生一些裂隙，逐步纵行延伸扩大，在中轴两侧各形成一条管腔，接着此腔在头端生心板的背侧互相融合沟通。到第四周初，整个通连的腔管形成一个马蹄形的原始胚内体腔（intra-embryonic coelom）的雏形，其头端较大的空腔，相当于原始心包腔（pericardial cavity），其左、右两侧向后延伸的管腔称为原始胸膜管（pleural canal）。这时胚内体腔两侧的尾端、继续向胚盘尾端外侧扩展，与胚外中胚层所形成的胚外体腔相通连。原始体腔将中胚层分为两层，与外胚层相贴合的部分为体壁中胚层，与内胚层相贴连的部分为脏壁中胚层。

在由盘状胚逐渐形成胚胎体形过程中，胚盘头尾端及两侧均屈向腹方，生心板转位于头下方，原始心包腔也相应地转位于腹方，位于前肠的腹侧。后端由于胚体形成侧褶和腹壁向脐区会合收拢，胚内体腔即被封闭而与胚外体腔不再相通。左、右原始胸膜管也随腹壁的会合而彼此靠拢，其脏壁中胚层互相融合于原始消化管的背方及腹方，分别形成背系膜和腹系膜，后者以后在十二指肠以下区段退化消失，左、右胸膜管便会合成一个共通的腔，即为原始腹膜腔（peritoneal cavity）。此时原始体腔（primitive coelom）的前端为共通的心包腔，中间为左、右对称的胸膜管，后端则为共通的原始腹腔（图 2-1-1）。

二、体腔分隔

由原始体腔变为永久体腔要经过分隔过程，分隔的主要结构为胚胎时期的间充质即：原始膈、原始纵隔、胸心包膜和胸腹隔膜。它们的扩展及各体腔的定形有赖于肺的生长（图 2-1-2）。

1. 原始膈（septum transversum） 原始膈是分隔心包腔、胸膜腔和腹膜腔的主要组成部分。由胚盘生心区尾端的中胚层发育而成。初位于原始心管和卵黄囊柄之间，其背侧中间部分与食管系膜（mesoesophagus）融合，但分隔并不完全，于系膜两侧，左右各留一管道，使心包腔经此弓形管道与腹膜腔相通。这对管道为原始体腔的一部分，称为胸膜管。胸膜腔即由此管扩展而成。原始膈的位置，在胚胎早期约与枕部体节相对，后来由于心肺和躯体的生长，乃逐渐下降，至胚胎第二个月，即降至第一腰节附近，形成永久性位置。

2. 原始纵隔（primitive mediastinum） 原始纵隔是分隔原始胸膜腔的背侧结构，来源于食管及其系膜的间充质。原始纵隔的腹侧与原始心管的背系膜连合，背侧与体壁的胸膜相连续。纵隔区内包容有心脏、大血管及食管等结构，在组形上与一般系膜不同，比较疏松宽厚。

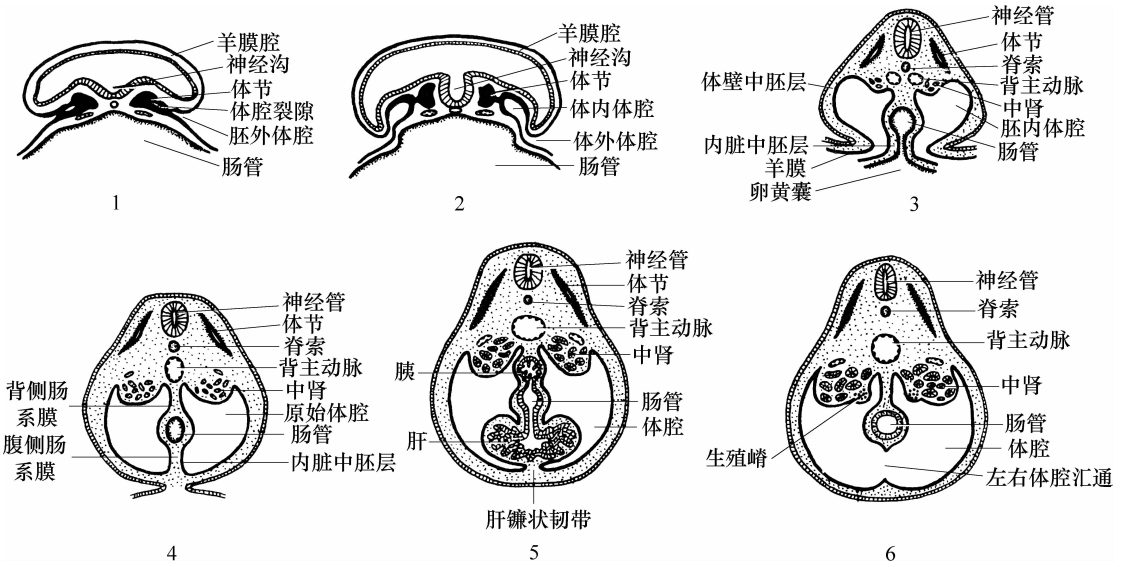

图 2-1-1　体腔和系膜的早期发生

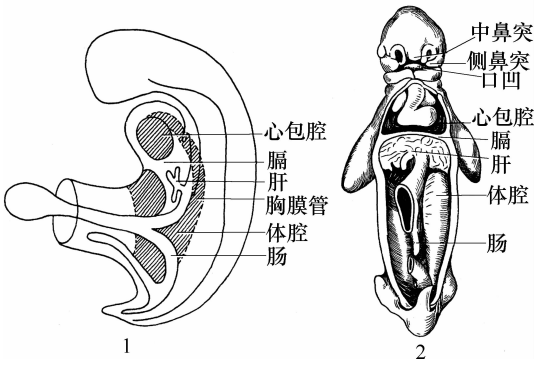

图 2-1-2　体腔的分隔

1. 侧面；2. 前面

在成体时可区分为上、下纵隔等。

3. 胸心包膜（pleuro-pericardial membrane）　胸心包膜是分隔心包腔与胸膜腔的结构。它的发生与肺芽发育及总主静脉通连于心管的途径有关。胚胎发育至第四周，喉气管芽末端分枝膨突形成肺芽并向两侧胸膜管伸展扩大。第五周时总主静脉通向静脉窦之前，原始膈背外侧的体壁组织由头端向尾端和由背侧向腹侧斜行增生，形成左、右各一的皱襞称为肺嵴（pulmonary ridge）。此嵴进一步向正中纵轴延展与原始纵隔会合，尾端与原始膈会合，头端在心管与肺芽之间形成了膜状的胸心包膜，这样便将心包腔与胸膜腔完全分隔。仅留胸膜管仍与腹膜腔相连续。

4. 胸腹隔膜（pleuro-peritoneal membrane）　胸腹隔膜是分隔胸膜腔与腹膜腔的膜状结构。其形成较胸心包膜形成稍晚。当肺嵴从体壁内面隆起时，它的尾段与原始膈的背外侧相接。胸心包膜及胸腹膜与膈形成三角形的膜壁，随肺芽的发展，胸膜腔继续扩大，膈间充质增殖，胸腔与腹腔之间的孔腔逐渐缩小，继而会合，将胸腹管封闭，此时体腔的分隔才告完成。

三、膈的发生

膈（diaphragm）即指膈，是分隔胸腔和腹腔的穹隆形肌腱性隔膜，它主要由下列四种结构发育而成（图 2-1-2）。

1. 原始膈　原始膈最早见于第三周末，是在心包腔颅侧的中胚层团块，头褶形成后移至胚体的腹侧，形成膈的中央部分（中心腱）和腹部。

2. 原始纵隔　原始纵隔即食管的背侧系膜，此系膜构成膈的背侧中央部分，肌纤维长入其内形成膈脚。

3. 胸腹隔膜　胸腹隔膜形成膈的背外侧部分。

4. 体壁组织　包括从颈部第 3～5 肌节平面和胸肋区第 7～12 肌节平面的体壁间充质组织，它们向内生长并分裂开来，形成膈周缘的肌层，支配膈的神经和血管也从此区进入。膈的位置随胚体和内脏的生长变化而有改变。

膈异常较常见的为先天性膈疝（diaphragmatic hernia）系由于胸腹隔膜发育不全所致。常发生于左侧，腹腔器官可经此通入胸腔。有时因膈发育不良，致使腹腔器官向上压迫膈形成一囊，突入胸腔者亦有之。

第 2 节　系膜的发生

当胚盘发育形成圆柱形胚体时，内胚层随着形成原始消化管，原来包于内胚层外面的脏壁中胚层，亦从体腔中轴的背侧伸至腹侧，从而形成双层隔膜，并将体腔分为左右两半，消化管则被包于双层膜间（图 2-2-1）。由脏壁中胚层形成的双层膜，称为原始系膜（primitive mesentery）。在消化管背侧者，又称背侧系膜（dorsal mesentery），与背侧体壁相连。在消化管腹侧者，称为腹侧系膜（ventral mesentery），与腹侧体壁相接（图 2-2-1）。但腹侧系膜近尾侧的部分很早就破裂消失，因此左右体腔即在腹侧相汇通，并连成单个体腔。除消化管以外，心脏和泌尿生殖器官也曾有与此类似的系膜发生。系膜不仅有悬系器官的作用，而且是分布于器官的神经、血管、淋巴管通连的途径。

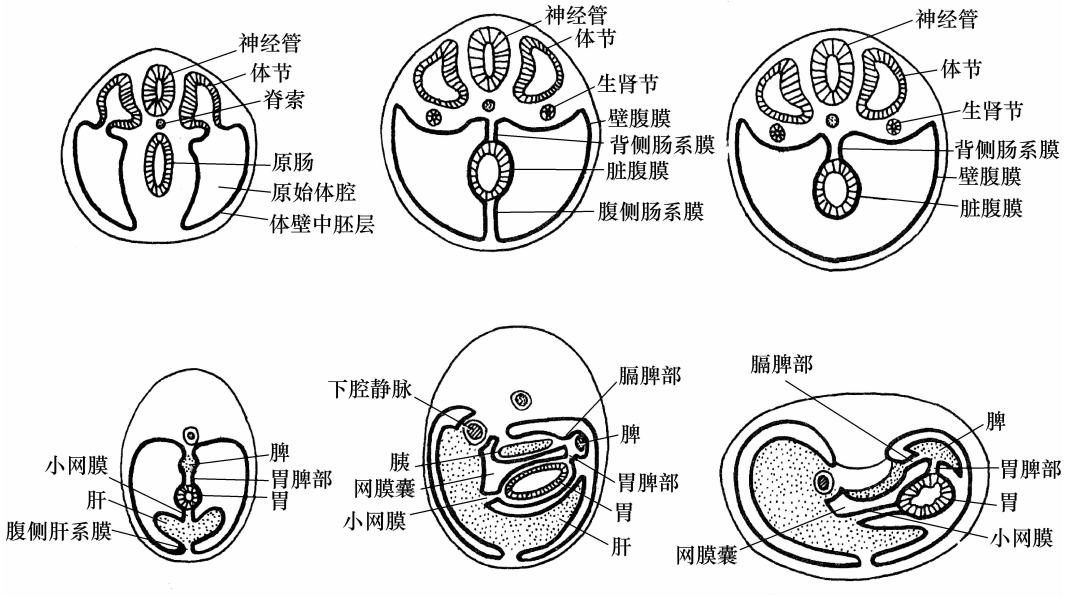

图 2-2-1　系膜的发生（横断面）

一、腹侧系膜的变化

原始消化管中间部分发育迅速和转位复杂，致使腹侧系膜融合消失或变成韧带，所以腹侧系膜仅存有肝、胃与十二指肠之间的小部分。肝的全部被包于腹侧系膜的两层之间，实际上腹侧系膜仅存于肝的周围。在肝与胃、十二指肠之间的系膜，则成为小网膜。肝与腹侧体

壁间的系膜，成为肝镰状韧带。

二、背侧系膜的变化

背侧系膜附着于体腔背侧壁的中线上，一般终生保留，区分为食管系膜、胃系膜和肠系膜，但各部分也有不同的演变（图 2-2-2）。

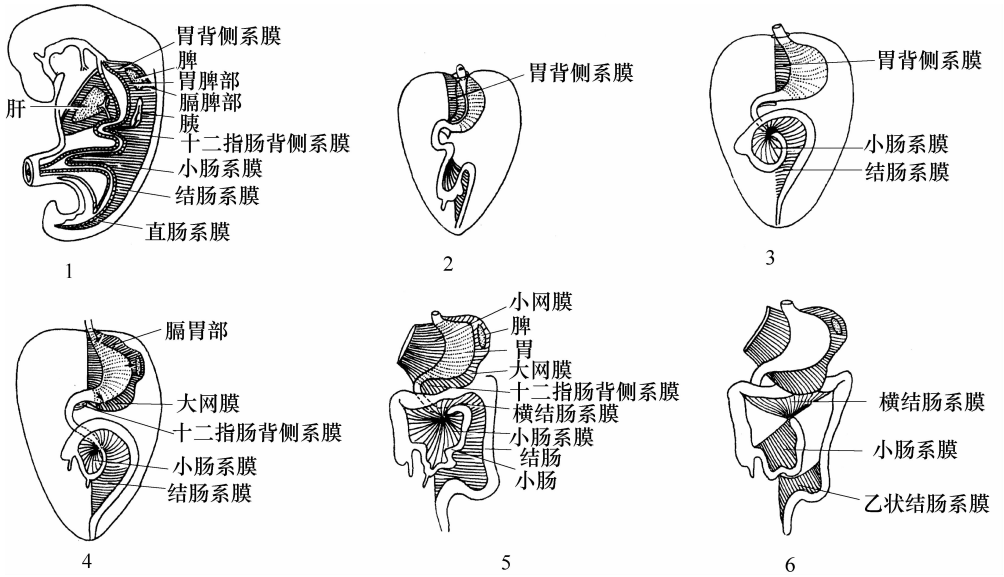

图 2-2-2　系膜的发生（侧面观和前面观）

（一）食管背系膜（dorsal mesoesophagus）

食管背系膜因参加纵隔的形成与食管、主动脉等结构在胸部正中处组成一片宽厚的纵行隔而失去其系膜的性质，其尾侧参加膈的形成，也不具备系膜的形态。

（二）胃背系膜（dorsal mesogastrium）

胃背系膜是支持胃的背侧系膜部分（图 2-2-2）。随着胃的位置变动，系膜也同时发生了复杂的变化，遂形成网膜囊及大网膜。在胚胎第 4 周时，胃还是一个管径很小的直行上皮管道，胃背侧系膜仍保持原有结构。以后，由于胃背侧发育迅速，并沿中轴向左转位，胃的背侧部转向左侧，于是胃背系膜也向左方转移，并伸展形成囊状结构，即网膜囊的始基。此囊向体腔的开口，即网膜孔。构成囊壁的胃背系膜则形成大网膜的始基。系膜的背侧缘仍附着于体腔背侧壁的中线上；腹侧缘亦仍与胃的背侧缘相连。当胃逐渐发育到成人的形状和位置时，网膜囊由原来向左方伸展，而转变为向尾侧扩展，呈围裙状垂悬于肠管的腹侧。

由于大网膜不断发育，遂发生几处融合，一在原来附着于中线上的大网膜背侧层向左转移，并与体腔的背侧壁融合，覆盖在左侧肾上腺和肾的表面。其伸向尾端的背侧层，在横结肠处与该系膜融合，因而使胃与横结肠相联系，此融合处即胃结肠韧带。另一处在胃结肠韧带尾端的大网膜处，其背腹两层完全融合，使原来的囊腔闭塞。因此，网膜囊的囊腔仅存在于胃结肠韧带的头端。胰原发生于大网膜的背侧层中，后来由于背侧层与体腔背侧壁的腹膜壁层融合，因而胰和左肾上腺及左肾一同附贴于体腔的背侧壁上，表面覆盖的腹膜壁层，则是胃背系膜的右层。

脾原发生于大网膜头端的胃背系膜内，由于生长迅速而向背外侧迁移而附靠体壁，位于胃的左后侧。因此，胃与脾间的胃背系膜形成胃脾韧带。脾与体腔背侧壁之间的胃背系膜，

因其深层有左肾，所以称此为脾肾韧带。

（三）肠系膜

肠在演发过程中，一度生长很快，与小肠相连背系膜缘亦随之生长，但附着于体腔背侧壁的系膜缘却生长缓慢（形成小肠系膜根）。因此，小肠系膜遂扩大呈扇状。后来肠管发生扭转，小肠系膜亦随之迂曲折叠而成漏斗状（图 2-2-3）。

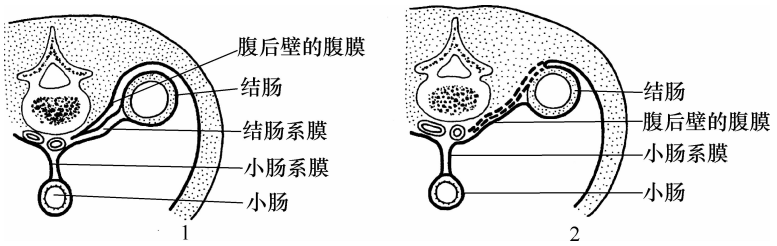

图 2-2-3　原始结肠系膜的消失过程

1. 尚未消失；2. 已经消失

肠系膜根部的附着点，从中线向左侧移位，自十二指肠空肠曲达回盲部，因此在成人均为斜位。十二指肠受胃转位的牵引，而贴向腹后壁，十二指肠系膜（mesoduodenum）显著缩短，并自中线右移，除与胃相连的小部分外，其余的系膜与腹腔背侧壁融合，于是十二指肠遂固定于腹后壁。空肠与回肠的系膜，随着肠管的延长和弯曲，发生多数皱褶，形成固有肠系膜（mesentery proper），所以，空肠和回肠的蠕动很自如。

（四）结肠系膜（mesocolon）

结肠系膜随结肠的演变可分为三部分：① 升结肠系膜和降结肠系膜与腹腔背侧壁接触，并进一步与之融合消失，升、降结肠遂被固定（图 2-2-3）。② 横结肠系膜，大部保持游离状态，仅一小部分与背侧的十二指肠粘连。③ 乙状结肠系膜大部分存在，故仍保持游离状态，这种系膜到直肠处即消失，并与体腔背侧壁紧密连接。

三、肠系膜和内脏位置异常

（一）肠系膜异常

肠系膜的异常虽然比较少见，但具有重要临床意义。由于肠系膜发生上的异常，在成人则形成一些异常的腹膜皱襞，主要情况如下。

1. 胆囊十二指肠韧带（cholecystoduodenal ligament）　胆囊十二指肠韧带为小网膜向右侧的连续，是由胆囊至十二指肠上部，或至大网膜和结肠右曲的腹膜皱襞。此时，网膜孔向右移位。

2. 升结肠及降结肠系膜（ascending mesocolon & descending mesocolon）　升结肠及降结肠系膜乃因胚胎期的这种系膜未全消失所致。一般降结肠系膜较升结肠系膜多见。

3. 脾前襞（presplenic fold）　脾前襞为一扇形的腹膜皱襞，是胃脾韧带前面的延续。起自胃大弯附近，经脾下端的下方，与左膈结肠韧带相融合，可附着于脾或膈，其内含有脾动脉或胃网膜左动脉的分支；网膜囊可延伸入其中。通常胎儿的脾前襞较成人的显著。成人的这种皱襞，往往被认为是左膈结肠韧带的一部分。它可作为阻止左膈下间隙腹膜渗出物的屏障。

4. 其他　① 大网膜可附着于升结肠前面或越过升结肠至腹外侧壁。有时可有腹膜构成的薄鞘膜，内含细小的血管，经升结肠或盲肠的前方至腹外侧壁；有时还可发现一条腹膜带叫载肝带，经升结肠右侧至髂嵴附近的腹外侧壁。此带仅见于胎儿和初生儿，与肝的关系密切。

其发生可能与胎儿和初生儿的肝与身体占比比成人的大有关。另外，还有一些皱襞从升结肠至腹后外侧襞，把右结肠旁外侧沟分成数个小隐窝。② 十二指肠空肠结合处，有时借腹膜带连接于横结肠系膜。③ 乙状结肠近侧端和远侧端可凭借纤维束紧密连接。④ 乙状结肠系膜还可过长或过短，甚至完全消失者亦有之。

由于上述异常系膜和韧带的出现，致使不应该固定的器官被固定，应该固定的器官反而呈游离状态。这样，就可能使肠管发生折曲或扭转，阻断肠管的血液循环，引起绞窄性肠坏死，这对临床工作有一定的意义。此外，对解剖的异常皱襞或韧带，还须与病理的腹膜粘连相鉴别。

（二）内脏位置异常

各种内脏器官位置的反常，均称为内脏反位。分为部分器官位置的异常和内脏完全反位等两种。前者，若为某一器官位置异常时，其与体中线和邻近器官的位置关系都发生改变。后者，即全部内脏器官的位置与正常者完全相反，其内脏的位置关系恰恰是正常位置的镜影。

第 3 节　腹膜的组织学结构

腹膜由三层结构所组成，一层由扁平状间皮细胞呈连续排列所构成的一道单层结构；另一层为间皮细胞（mesothelial cell，MC）下结缔组织，两者之间又有一层基底膜将两层分隔。

一、间皮层的结构特点

间皮细胞是腹膜的主要组成成分。许多细胞组成一巨大的单个细胞层覆盖整个腹腔，形成一道机械防御屏障，避免间皮下组织的暴露以及微生物的侵袭。超微结构观察，间皮细胞膜表面除了糖蛋白复合体（参与负电荷蛋白，小分子物质转运），大量纤毛，囊泡及凹陷外，相邻细胞之间呈锯齿状或指状重叠，并通过紧密连接互相作用，腔膜顶面以桥粒沟通，传递信号。在正常静息状态下，细胞表面没有开放的孔道。

二、基底膜

基底膜是位于间皮细胞下一层薄的疏松结构，主要由Ⅳ型胶原、糖蛋白及蛋白多糖等组成，对间皮层起支撑作用。

三、结缔组织

结缔组织位于间皮组织以及它的疏松层之下，主要为细胞外基质（extracellular matrix，ECM）等大分子物质所组成的一层复杂的网络结构层。主要成分有纤维连接蛋白、弹力蛋白、胶原以及水化凝胶组成的葡萄糖胺聚糖等。此层结构中还可以见到许多不同口径的管、淋巴管以及其他细胞成分，如纤维母细胞、巨噬细胞以及肥大细胞等。

（张红旗）

参 考 文 献

威廉斯．1999．格氏解剖学［M］．38 版．杨琳，高英茂，译．沈阳：辽宁教育出版社，1734-1746.
于彦铮．2005．局部解剖学［M］．上海：复旦大学出版社，168-218.
张朝佑．2009．人体解剖学（上册）［M］．北京：人民卫生出版社，589-616.